Ueber einen Fall von

Miliartuberkulose, ausgehend von einem Solitärtuberkel des Herzens.

(Mit einer Abbildung.)

Inaugural-Dissertation

zur

Erlangung der Doktorwürde

in der

gesamten Medizin

verfasst und einer

Hohen medizinischen Fakultät

der

Kgl. Bayer. Ludwig-Maximilians-Universität zu München

vorgelegt von

Franz Schede,
Medizinalpraktikant aus Magdeburg.

Kgl. Hof- und Universitäts-Buchdruckerei von Dr. C. Wolf & Sohn.

1905

Ueber einen Fall von

Miliartuberkulose, ausgehend von einem Solitärtuberkel des Herzens.

(Mit einer Abbildung.)

Inaugural-Dissertation

zur

Erlangung der Doktorwürde

in der

gesamten Medizin

verfasst und einer

Hohen medizinischen Fakultät

der

Kgl. Bayer. Ludwig-Maximilians-Universität zu München

vorgelegt von

Franz Schede,
Medizinalpraktikant aus Magdeburg.

ACAD. MED. BIBL.

München, 1905.
Kgl. Hof- und Universitäts-Buchdruckerei von Dr. C. Wolf & Sohn.

Gedruckt mit Genehmigung der medizin. Fakultät der Universität München.

Referent: Herr Obermedizinalrat Prof. Dr. Bollinger.

In der allgemeinen Geschichte der Tuberkulose spielt die spezielle Geschichte der akuten allgemeinen Miliartuberkulose eine gewisse Rolle. Schon vor der Entdeckung des Tuberkelbazillus, ja schon bevor die Tuberkulose als Infektionskrankheit erkannt war, stellte Buhl den Satz auf, dass die akute Miliartuberkulose abhängig sei von dem vorherigen Bestehen eines nicht abgekapselten gelben Tuberkels oder einer Lungenkaverne und sich zu dem Ausgangsherd verhalte, wie die Pyämie zu einem Jaucheherd. Dieser Satz fand damals allgemeinen Widerspruch; man war ja der Ansicht, dass die Käseherde mit der Tuberkulose überhaupt nichts zu tun hatten; auch konnte man das Zusammentreffen von Käseherden und akuter allgemeiner Miliartuberkulose bei der Häufigkeit der ersteren und der Seltenheit der letzteren als reinen Zufall erklären. Um so mehr als bei mehreren Fällen von akuter Miliartuberkulose kein Käseherd gefunden worden war. Der ätiologische Zusammenhang der akuten Miliartuberkulose wurde erst erklärlich und einleuchtend, als von Villemin die Lehre von der infektiösen Natur der Tuberkulose aufgestellt wurde. Später führten dann Weigert und andere den histologischen Beweis, dass die „gelben Tuberkel“ Buhls und die Miliartuberkulose tatsächlich dieselbe Ätiologie haben.

Auf dieser Lehre fussend zog Weigert folgende Schlüsse: Es war ihm klar, dass der Giftstoff in so verschiedene Organe nur auf dem Blutwege gelangt sein konnte. Bei der Akuität des Prozesses, bei der so ähnlichen frischen Beschaffenheit

der Herde und bei deren grosser Zahl musste er ferner annehmen, dass der Giftstoff in relativ kurzer Zeit und in grossen Mengen dem Blute überliefert worden war, d. h. dass eine Überschwemmung des Blutes mit Tuberkelgift stattgefunden haben musste. Wie gelangte nun das Tuberkelgift in solcher Menge in das Blut? Die nächst liegende Annahme, dass das Gift von tuberkulösen Affektionen der Gefässwand in die Blutbahn geschwemmt wurde, schien durch das damals herrschende Dogma von der Immunität der Gefässwände ausgeschlossen. Dieses Dogma wurde jedoch ungültig, als Weigert und Ponfick bei den Sektionen von Miliartuberkulose ihre Aufmerksamkeit dem Ductus thoracicus und den Lungenvenen zuwandten und dort in der grossen Mehrzahl der Fälle einen tuberkulösen Herd vorfanden, der seiner Grösse nach eine akute Miliartuberkulose wohl verursacht haben könnte. Unter Berücksichtigung der grossen technischen Schwierigkeiten, welche die Auffinduug der Einbruchstellen bot, und da sich ein anderer Weg für das Tuberkelgift in die Blutbahn nicht denken liess, gelangte man allgemein zu der Ansicht, dass die tuberkulösen Herde der Gefässwände die alleinige Ursache der akuten Miliartuberkulose seien. Die Zahl dieser Beobachtungen stieg, und so konnte Weigert 1882 gewisse Sätze aufstellen, die zum Teil noch heute ihre Gültigkeit haben. Diese Sätze möchte ich anführen.

„Wenn ein in einer Vene u. s. w. vorkommender Tuberkel sich als die Quelle der akuten Blutüberschwemmung mit Tuberkelgift erweisen soll, so muss er folgende Bedingungen erfüllen:

1. Die vorgefundenen Tuberkel müssen ihrem Bau (Verkäsung, Grösse u. s. w.) nach sich als älter erweisen, wie die akut entstandenen Miliarknötchen der Organe.

2. Die Tuberkelentwicklung muss (wenn sie nicht im

Herzen sitzt) in einer Vene oder einem grossen Lymphgang stattfinden, resp. in eine solche hereinreichen, welche offen, nicht obliteriert ist.

3. Die Tuberkeleruption muss eine solche sein, welche einen reichlichen Eintritt von Gift ins Blut erklärlich macht, da nur so eine Überschwemmung mit demselben in kurzer Zeit erfolgen kann.

4. Das Gift muss in der Tat die Oberfläche des Herdes erreichen, d. h. mit dem Lumen des Gefässes kommunizieren. Beim Ductus thoracicus, wo die Knötchen auf der freien Fläche sitzen, dürfte das wohl stets der Fall sein; bei den kompakten Venenherden, z. B. der Lunge, muss eine stellenweise Erweichung oder dergl. vorhanden sein.

5. Die Venentuberkel dürfen nicht in der Pfortader sitzen, weil sonst die Hauptmasse des Giftes in der Leber zurückgehalten wird.“

Diese Sätze Weigerts stammen aus der Zeit vor der Entdeckung des Tuberkelbazillus. Sie haben aber auch noch jetzt ihre Gültigkeit, wenn man statt Tuberkelgift Tuberkelbazillus setzt.

Nachdem so die Ätiologie der Miliartuberkulose, sowie die Gesetze, nach denen sie zustande kommt, festgelegt waren, ergaben sich Meinungsverschiedenheiten über die Details der tuberkulösen Gefässerkrankung und der von dort ausgehenden Bakterieneinschwemmung, die mannigfach zu Klärungen und Definitionen der fraglichen Vorgänge führten.

Zunächst unterschied Weigert die Gefässtuberkel von den erst sekundär infizierten marantischen Thromben, die viele in den Gefässtuberkeln zu sehen glaubten. Weigert dagegen ist der Meinung, dass die Thrombenbildungen, wenn sie vorhanden sind, sekundär entstehen. Im Gegensatz zu Thromben sind die Gefässtuberkeln makroskopisch glatt und spiegelnd. Mikroskopisch zeigen die Tuberkel schon in

jüngeren Stadien an der Oberfläche Gewebsbildung, die in älteren Stadien eine organisierte Gewebsschale um körnige Massen bildet. Die Thromben dagegen sind diffuse Mischungen von Leucocyten, Fibrin und später regellosen Gewebsmassen, die in der Nähe der Venenwand am stärksten sind. Ihrem Baue nach kann man die mannigfachen Formen der Gefässtuberkulose nach Benda in zwei Gruppen teilen.

„Die eine beginnt in der Adventitia der Gefäse als käsige Entzündung und kann somit als Periangitis caseosa bezeichnet werden. Sie greift als Tuberkulose oder als käsige Entzündung auf die Media über. Sie wird durch die dichteren elastischen Lamellen an der Aussengrenze der Intima meist abgegrenzt und affiziert die Intima gewöhnlich nur als einfache produktive oder thrombosierende Entzündung. Bisweilen tritt nach Zerstörung der Elastika eine Nekrose der oberflächlichen Schicht auf, so dass die Verkäsung bis an das Lumen herantritt. Die andere Form beginnt in der Intima und erreicht in ihr ihre Hauptentwicklung. Als ihre Initialform betrachte ich die sogenannten Intimatuberkel, deren Bau ich, ohne auf die bekannten Streitfragen über die Genese der Tuberkelelemente hier eingehen zu können, in wesentlicher Bestätigung der Beschreibung Stillings, Mügges, Weigerts, Orths und Siggs als kleine Intima-Proliferationen mit epitheloiden Zellen, poly- und mononucleären Leucocyten finde.“

Diese Proliferationen wachsen. Es treten in ihnen Riesenzellentuberkel und Verkäsungen auf. Sie können eine ausserordentliche Grösse erreichen und durch den Druck des Blutstromes zu polypösen Gebilden geformt werden.

Diese Intimatuberkel können nun die äusseren Häute der Gefässwand sekundär ergreifen, sie können auch gegen das Lumen hin die von Weigert beschriebene, oben erwähnte Entwicklung zeigen. Die zentralen Erweichungen

sind häufig von einem dünnen Balg gegen das Lumen abgeschlossen, der aus Fibrin besteht und nach Benda vom Blutstrom glattgeschliffen wird. Diese Art nennt Benda Endangitis tuberculosa und sieht in ihr die malignere, zum Durchbruch gegen das Lumen disponiertere Form der tuberkulösen Gefässerkrankung.

Über die unmittelbare Entstehungsursache der tuberkulösen Gefässerkrankungen finden wir in der Literatur zwei Anschauungen gegenübergestellt oder stellenweise miteinander vermengt. Am konsequentesten führt Weigert den Standpunkt durch, dass die Erkrankung der Gefässe von einem aussengelegenen Herde fortgeleitet ist und somit die Infektion ebenfalls als von aussen her nach innen fortschreitend zu denken ist. Er glaubt, dass nur die erste der von Benda beschriebenen Formen, die Periangitis caseosa, den Ausgangspunkt einer akuten Miliartuberkulose bilden kann. Dagegen hält er die Intimatuberkel für eine den Miliartuberkeln der Organe analoge Bildung, d. h. er lässt sie erst sekundär durch einen Bakterieneinbruch aus einem perivaskulären Herd entstehen. Für diese Auffassung sprechen viele Fälle, die den Gang der Erkrankung von perivaskulären Lymphdrüsen aus durch die einzelnen Schichten der Gefässwand bis in das Lumen verfolgen lassen. Sigg, Ströbe, Benda und andere haben aber Fälle beobachtet, die unzweifelhaft auf eine Infektion der Intima direkt aus dem Blut oder der Lymphe hinweisen, da die Media und die Adventitia intakt sind. Endlich wurden wieder häufig Kombinationen beider Entstehungsarten beobachtet. Die wirklich primären Erkrankungen hat man in den Lymphdrüsen, den Lungen oder den käsigen Knochenherden zu suchen. Man kann sich vorstellen, dass von hier aus einzelne Bazillen oder Bazillenbrocken in die Blutbahn gelangen und in den Venen, dem Ductus thoracicus oder dem Herzen die Intima resp. das Endocard infizieren.

Man findet in solchen Gefässherden, wenn nach der allgemeinen Dissemination der Tuberkulose die Sektion gemacht wird, sehr verschiedenen Bazillengehalt. Die Arbeiten von Hanau, Hauser, Weigert, Cossel und Benda haben gezeigt, dass in den Fällen, wo man nur wenig Bazillen findet, die Hauptmenge derselben schon fortgeschwemmt ist. Die Einschwemmung der Tuberkelbazillen ins Blut tritt in dem Moment auf, wo die Verkäsung mit dem Lumen kommuniziert. Diese Kommunikation ist oft nicht mehr nachzuweisen, da in der Umgebung von ulcerierenden Prozessen der Gefässwand schnell thrombotische Auflagerungen sich bilden, die oft noch vor einer Dissemination das Gefäss verstopfen, obliterieren lassen und so den Organismus schützen. Die Einschwemmung geschieht unter den Bedingungen, die Weigert in seinen erwähnten Sätzen fixiert hat. Je nach der Art dieser Einschwemmung, je nachdem es sich um einen plötzlichen Masseneinbruch oder um eine schubweise Bazillenentladung in die Blutbahn handelt, resultieren die ganz akuten oder die mehr chronischen Formen der Allgemeintuberkulose.

Die Bakterien, die im Blute schwimmen, werden alsbald abgelagert; einen Beweis dafür, dass sie im Blut zirkulieren, hat man nicht erbringen können, nur in den kleinen Nierenarterien sind grössere Bazillenpfröpfe gefunden worden. Im allgemeinen werden die Bazillen im ersten passierten Capillarnetz abgelagert. So hält die Leber alle Bazillen zurück, während die Lungencapillaren von den Bazillen durchschwommen werden. Auch die Intima der grösseren Gefässe muss geeignet sein, Bazillen zurückzuhalten, da man in der Umgebung der Gefässherde vielfach miliare Knötchen der Intima findet, die anders nicht erklärt werden können.

Um die Capillare, in der sich die Bazillen gefangen haben, bildet sich dann zunächst ein submiliares Tuberkel.

Die Bazillen vermehren sich nicht im Blut, sondern es werden nur so viel abgelagert, als eingeschwemmt werden. Da nun auch solitäre Metastasen nur auf dem Blut- oder Lymphwege zustande kommen können, so ergibt sich, dass die zahlreichen Verbreitungsmöglichkeiten der Tuberkulose nur graduell unterschieden sind, dass die wachsende Gewalt und Masse der Verbreitung im Organismus parallel läuft mit der steigenden Zahl der eingeschwemmten Bakterien. Man kann sich so erklären, dass man neben einer akuten Miliartuberkulose, d. h. einer allgemeinen Dissemination frischer, gleichalteriger Tuberkelknötchen durch den ganzen Organismus tuberkulöse Herde in verschiedenen Organen findet, die alle möglichen Alters- und Entwicklungsstufen zeigen. Dann haben eben ein oder mehrere Gefässherde von Zeit zu Zeit einzelne Bazillen, kleinere oder grössere Bazillenhaufen in die Blutbahn gesendet, bis dann ein Masseneinbruch oder mehrere grosse Schübe die Allgemeintuberkulose und damit den Tod herbeiführten.

Dies sind die Ergebnisse der bisherigen Forschung. Betrachten wir nun in ihrem Lichte den vorliegenden Fall. Zunächst möchte ich den Sektionsbericht[1]) mitteilen.

Johann K., Metzger, 23 Jahre. Seziert am 14. II. 04: Ziemlich grosse, männliche Leiche von ziemlich kräftigem Habitus. Thorax abgeflacht. Totenstarre ausgedehnt, Totenflecke reichlich, untere Extremitäten ödematös. Subkutanes Fettgewebe gering, Muskulatur durchfeuchtet. Im kleinen Becken und der gesamten Bauchhöhle ca. $1^1/_2$ l mit Fibringerinnsel vermischter, sonst aber klarer Flüssigkeit. Bauchfell glatt und glänzend, nur hier und da mit kleinsten grauen Knötchen bedeckt. Wurmfortsatz klein und nahe seinem Anfangsteil stenosiert. Leber überragt den Rippenbogen um

[1]) Sektionsjournal Nr. 145, 1904, des patholog. Instituts München.

Handbreite. Zwerchfellstand: links oberer Rand der sechsten Rippe, rechts oberer Rand der fünften Rippe. Rippenknorpel schneiden sich leicht. Beide Lungen berühren sich im oberen Teil, Herzbeutel liegt handtellergross vor. In der linken Pleurahöhle keine abnorme Flüssigkeit. An der linken Spitze kleine Adhäsionen. Rechte Lunge stärker verwachsen, doch leicht lösbar. Im Herzbeutel geringe Menge klaren Serums.

Linke Lunge gross und schwer. Pleura glatt und glänzend, durchscheinend zahlreiche graue Knötchen. Auf der Schnittfläche sind Ober- und Unterlappen übersät von einer Unzahl miliarer grauer Knötchen, die keine Tendenz zu confluieren zeigen und nur teilweise verkäst sind. An der Spitze einzelne Einschmelzungen, Interstitium verdickt und mit Kalkeinlagerungen. Sonst Luftgehalt erhalten, Gewebe rotbraun, mässiger Blutgehalt. Der Unterlappen zeigt grösseren Blutgehalt, verhält sich sonst wie der Oberlappen. Peribronchiale Lymphdrüsen anthracotisch, keine Einlagerungen. Bronchialschleimhaut gerötet. Eine kleine, zwischen linkem Bronchus und Vena pulmonalis liegende Drüse zeigt zentrale Verkäsung und Kalkeinlagerung. Sonst sind Bronchien und Gefässe ohne Befund. Die rechte Lunge ist gross und schwer, auf der Pleura stellenweise fibröse Auflagerungen. Unter derselben zahlreiche graue Knötchen. Die Schnittfläche verhält sich wie links. Nur sind im Oberlappen die Knötchen spärlicher; sie zeigen keine Tendenz zu confluieren. Blutgehalt reichlich, an der Spitze alte, indurierte Partien mit gelben Kalkeinlagerungen. Die Gefässe und die Bronchien sind ohne Befund. Die peribronchialen und die Bifurkationsdrüsen sämtlich vergrössert, stellenweise mit verkalkten bis kirschkerngrossen Herden.

Der Pharynx ist gerötet, sonst ohne Befund, ebenso der Ösophagus und die Trachea. Die Epiglottis ist ödematös. Am vorderen Rand desselben ein den Deckel umgreifendes

oberflächliches Geschwür, mit Freilegung des Knorpels. Auf der Innenfläche des Kehlkopfes findet sich nahe dem linken Rand der Epiglottis ein erbsengrosses Geschwür.

Das Herz ist gross, schlaff, rechte Hälfte verbreitert. Das Epicard sehnig verdickt. Subepicardiales Fett gering. Einlagerungen fehlen.

Der rechte Vorhof ist erweitert, die Muskulatur ist schlaff. Sonst ohne Befund.

Die rechte Kammer hühnereigross, mit blasser, brüchiger Muskulatur, von grauweisslicher Farbe. Unter dem Endocard hier und da kleinste graue Knötchen. Sonst ist Endocard und Muskulatur intakt.

Im linken Vorhof, aus dem linken Herzohr hervorragend, findet sich ein der Wand ziemlich adhärenter, ungefähr halbhaselnussgrosser, gelber, etwas transparenter Knoten von dem Aussehen eines Speckgerinnsels, sich von diesem durch feste Konsistenz und festes Anhaften unterscheidend. (Siehe Figur). Die Oberfläche desselben ist überzogen von kleinsten grauen Knötchen. In der Umgebung an der medianen Seite des Vorhofs findet sich eine Aussaat von eben sichtbaren grauen Knötchen auf dem Endocard. Die Mitralis ist ohne Befund. Der linke Ventrikel ist stark ausgedehnt, die Muskulatur blass und brüchig. Unter dem Endocard vereinzelte kleine, graue Punkte. Die Aorta ist eng, die Aortenklappen sind verdickt.

Die Milz ist gross und schwer. Ihre Maasse betragen 18,5 : 15. Die Milzkapsel ist übersät von kleinsten grauen Knötchen. Zum Teil hämorrhagische, zum Teil fibrinöse Exsudationen in der Umgebung. Am vorderen Rand findet sich ein die ganze Dicke durchsetzender, quer verlaufender, 5 cm langer, 2 cm breiter, gelber Keil, mit der Basis an der Organoberfläche, gegen die Umgebung scharf abgesetzt. Ein zweiter, kleinerer, findet sich hinten unten, von demselben

Aussehen. Er hat auf der Schnittfläche ebenfalls Keilform, intensiv gelbe Farbe, an seinem Rande finden sich bis stecknadelkopfgrosse Knötchen. Das übrige Milzgewebe ist rotbraun, Zeichnung und Follikel sind deutlich sichtbar. Daneben zahlreiche Knötchen, einige von gelber Farbe. Der Blutgehalt ist reichlich, die Pulpa quillt nicht über.

Der Magen ist gross, die Mukosa saftig und glänzend. Die Falten leicht ausgleichbar. Einlagerungen fehlen. Im unteren Dünndarm grössere Mengen gelblichen Inhalts. Die Follikel sind prominent; an der Ileocoecalklappe keine Veränderung.

Die Leber ist vergrössert und schwer. Unter der Kapsel finden sich zahlreiche, zum Teil herdförmige, zum Teil vereinzelte Knötchen. Auf der Schnittfläche ist die Zeichnung deutlich, die Acini sind gross, ihre Centra dunkel; ins Gewebe eingestreut sind zahlreiche gelbe Punkte, zentral leicht grünlich verfärbt. Stellenweise mit kleinem Lumen. Daneben in dem übrigen Lebergewebe kleinste graue Knötchen. In der Gallenblase ein Esslöffel dünnflüssige, zähe Galle.

Beide Nieren sind gross, mit geringer Fettkapsel und leicht abziehbarer Fibrosa. Die Oberfläche ist glatt und zeigt graue Knötchen. Auf der Schnittfläche ist die Zeichnung deutlich, die Rinde etwas heller als das Mark, im Gewebe zahlreiche, zum Teil eben confluierende Knötchen. Beide Nieren sind von gleicher Grösse, nahe dem oberen Pol ist ein keilförmiger, 3 cm langer und 4 cm breiter, von hinten nach vorne ziehender Infarkt, von derselben Farbe wie der Milzinfarkt. Sein Zentrum zeigt beginnende narbige Retraktion.

Der rechte Hoden ist gross, ohne Einlagerungen. Im rechten Nebenhoden eine apfelkerngrosse Caverne mit grünlichem Inhalt. Das Vas deferens zeigt keine Veränderung.

Linker Hoden ohne Befund. Bei der Präparation der Samenblase erweist sich die linke als prall gefüllt, beim Einschneiden entleert sich eine ziemliche Menge grünlichen, eiterig-schleimigen Inhalts. Die rechte Samenblase vollständig verkäst. Die Wand ist entsprechend verdickt, in dem rechten Lappen der Prostata ein ca. kirschgrosser, völlig verkäster Herd. In der Blase kein Befund.

Anatomische Diagnose: Akut disseminierte Allgemeintuberkulose, ausgehend von einer verkäsenden Tuberkulose der rechten Samenblase und der Prostata. Alte verkalkte, tuberkulöse Herde in den peribronchialen Lymphdrüsen und den Lungenspitzen. Polypöse Tuberkulose im linken Herzvorhof. Multiple Tuberkulose und anämische Infarkte in Milz und linker Niere. Cholangitis tuberculosa. Tuberkulöse Ulcerationen am Kehlkopf. Kleine Caverne im rechten Nebenhoden, Milztumor, Leberschwellung, Hyperämie der Lungen, Dilatation des rechten Herzens.

Der mikroskopische Befund des Solitärtuberkels im Herzen ist der gewöhnliche. Es findet sich im Zentrum eine käsige Zerfallmasse, an der Peripherie ziemlich zellarmes Granulationsgewebe und als äusserste Schicht flache Zellen, die jedoch nicht als Fortsetzung des Endocards aufzufassen sind. Die Weigert'schen fünf Bedingungen erfüllt er folgendermassen:

1. Er erweist sich älter als die Miliarknötchen der Organe.

2. Die Bedingung, dass er in ein offenes Gefäss ragen muss, erfüllt er durch seinen Sitz.

3. Tuberkelbazillen sind zwar nicht gefunden, doch weist die Käsemasse im Zentrum auf rege Tätigkeit sehr vieler Bakterien hin.

4. Die eigentlichen Einbruchsstellen sind zwar wieder geschlossen, doch spricht das nicht gegen ihr einstiges Vor-

handensein, da sich ein solcher Verschluss erfahrungsgemäss sehr schnell durch thrombotische Auflagerung bildet.

Die fünfte Bedingung endlich erledigt sich nach dem vorher Gesagten. Da sich kein weiterer Herd vorgefunden hat, der in ähnlicher Weise diesen Bedingungen entspräche, so wird man nicht fehl gehen, wenn man in dem Solitärtuberkel im Herzen die Quelle der Dissemination sucht.

Weiterhin interessant ist das mikroskopische Bild der beiden Infarkte in Milz und Niere, die in solcher Ausdehnung zu den Seltenheiten gehören. Der Thrombus, der sie verursachte, wird seinen Ausgang genommen haben von dem Solitärtuberkel des Vorhofs. Nun findet man aber um die hyperämische Randzone dieser Infarkte zahlreiche ausgiebige Verkäsungen, während das Innere des Infarktes die unversehrte Struktur der Milz oder Niere zeigt, allerdings im Zustande der Coagulationsnekrose. Man kann sich das folgendermassen erklären: Der Thrombus war tuberkulös infiziert. Ferner hat der Thrombus erst allmählich einen Verschluss herbeigeführt und hat den Tuberkelbazillen Zeit gelassen, sich im ganzen Gebiet des Infarktes auszubreiten. Als der Verschluss des Gefässes dann ein fester wurde, gingen die Bazillen in dem nekrotischen Gewebe zu Grunde, während sie in dem durch collaterale Hyperämie ernährten Gewebe im Gebiete der Randzone ihre Wirksamkeit entfalten konnten.

Die Pathogenese des vorliegenden Falles stelle ich mir folgendermassen vor: Der älteste Herd sind die zum Teil verkalkten Lungen- und Bronchialdrüsenherde. Von da her entwickelte sich wahrscheinlich auf dem Blut- oder Lymphwege die Verkäsung der Samenblase und die Caverne im Nebenhoden. Der nächste Bazilleneinbruch wird von dort ausgegangen sein und die Cholangitis tuberculosa verursacht haben, die ungefähr sechs Wochen alt ist. Ungefähr zu der-

selben Zeit und auf demselben Wege muss der Solitärtuberkel im Herzen entstanden sein. Man kann sich zwei Wege denken, auf denen er sich entwickelt hat. Entweder er ist eine echte Benda'sche Endangitis tuberculosa oder es wurden Bazillen in die Coronararterien geworfen und riefen eine Infektion in den Schichten unter dem Endocard hervor. Mit der hier entstehenden Entzündung wucherten dann Gefässe in die Intima hinein, weiterer Infektion den Weg öffnend. Forstner (Zentralbl. f. Pathologie, 1905, Nr. 1) hat einen Fall von Aortentuberkulose beschrieben, die wahrscheinlich in der Media begann. Dieser Fall würde unserer zweiten Annahme ungefähr entsprechen; welcher Entstehungsmodus in unserem Falle in Wirklichkeit vorliegt, lässt sich nur schwer noch entscheiden.

Während der Solitärtuberkel im Wachsen war, haben sich nun Partikel von ihm losgelöst, welche die Infarkte in Milz und Niere verursachten. Zu der Streitfrage, ob die Endocarditis tuberculosa eine primär von Tuberkelbazillen hervorgerufene Krankheit ist oder ob eine bereits vorhandene Endocarditis verrucosa den Locus minoris resistentiae für die Tuberkelbazillen bildete, liefert dieser Befund vielleicht insofern einen Beitrag, als hier die Affektion an einer Stelle sitzt, wo sich nur selten eine gewöhnliche Endocarditis verrucosa findet, so dass man es hier wahrscheinlich mit einer primär tuberkulösen Endocarditis zu tun hat. Die Infarkte in Milz und Niere sind ca. vier Wochen alt. Endlich ist die allgemeine Dissemination auf dem bereits beschriebenen Wege erfolgt.

Ich möchte nun noch zum Vergleich einige andere Fälle von Endocarditis tuberculosa anführen.

Ich zitiere zunächst einen Bericht von Benda:

„Tuberkulöse Endocarderkrankungen habe ich nunmehr in vier Fällen gefunden. Einmal wurde ein einzelnes sub-

miliares Knötchen auf dem einen Papillarmuskel der Mitralis gleichzeitig mit einer schweren Tuberkulose des Ductus thoracicus (Fall Gerlach, obd. 1. Oktober 1898) beobachtet. Ein zweiter Fall ergab einen etwas über miliaren verkästen Tuberkel im linken Atrium, der nach mikroskopischer Untersuchung halb im Endocard, halb subendocardial gelegen war und beginnenden Zerfall der Oberfläche zeigte. Er betraf ein Kind, Wentsch, vier Monate, obd. 12. Juli 1899 mit Drüsenverkäsung und chronischer Miliartuberkulose. Das gleiche Schicksal betraf einen dritten Fall, Ulack, zehn Jahre, obd. 6. Mai 1895, bei dem sich auf der Mitralis ein etwa hanfkorngrosser Tuberkel fand. Ich gebe von diesem die kasuistischen Daten, weil ich ihn in meinen früheren Publikationen oft berührte und ihm eine etwas andere Genese zuschreibe als den beiden vorigen Fällen, die sich den besprochenen Gefässtuberkulosen ganz anschliessen.

Herzbefund: Herzfleisch blass, getrübt. Der Schliessungsrand der Mitralsegel ist ringsum mit kleinsten, grau durchscheinenden warzigen Auflagerungen bedeckt.

Am hinteren Segel, gerade am Ansatz eines Sehnenfadens, liegt ein etwa hanfkorngrosses, gelbliches Knötchen. An seiner Oberfläche sind ebenfalls einige feinste Wärzchen erkennbar; gegen den Rand der Klappe ist die Oberfläche rauh, wie angefressen.

Die übrigen Organbefunde bestehen in folgendem:

Caries des linken Femurkopfes, Sitz- und Schambeins, Coxitis tuberculosa, tuberkulöse Abszesse der Oberschenkelmuskulatur; disseminierte akute Miliartuberkulose der Lungen, Miliartuberkulose der Pleura und des Peritoneum; alter Käseherd einer bronchialen Lymphdrüse; Miliartuberkulose der Milz; Miliartuberkulose der Nieren; ikterische Fettleber und Miliartuberkulose der Leber; tuberkulöse Leptomeningitis, Hydrocephalus externus et internus.

Die mikroskopische Untersuchung der Herzklappe ergab in Betreff der verrucösen Endocarditis nichts, was dieselbe von den einfachen, nicht tuberkulösen Formen unterscheiden könnte. Die Knötchen bestanden aus Granulationsgewebe mit zahlreichen, neugebildeten, kleinsten Gefässen. An der Oberfläche kleine Auflagerungen von tuberkulärem Fibrin mit einzelnen Leucocyten und gequollenen und unregelmässig gestalteten Endothelzellen. Keine Tuberkelbazillen. Auch der grössere Knoten zeigt zum grösseren Teil eine einfache chronische Endocarditis mit oberflächlicher verrucöser Proliferation. Nur einzelne Teile geben ein abweichendes Bild: Das gefässarme Granulationsgewebe ist hier reicher an epithelioiden Zellen mit gequollenen Kernen, enthält aber nur einzelne mehrkernige Zellen (doch keine Langhans'schen Riesenzellen). Dieses Gewebe geht gegen die Oberfläche in Verkäsungen über, die stellenweise noch von einigen Zellschichten, an anderer Stelle von homogenem oder lamellösem Fibrin überdeckt sind, welches bisweilen unregelmässig in die Käsemasse einspringt. Die käsigen Teile enthalten reichlich Tuberkelbazillen, an einer Stelle dicht unter dem Fibrin einen Haufen, der nach der Färbung makroskopisch fast mohnkorngross in den Schnitten sichtbar ist. Einzelne Bazillenhäufchen liegen in den Fibrinschichten.

Es handelt sich hier also unzweifelhaft um käsige Entzündung und Ulceration der Klappe. Ich glaube aber, das Bild so deuten zu dürfen, dass sich der tuberkulöse Prozess hier einer chronischen und proliferierenden Endocarditis aufgepflanzt hat. Er ist als Metastase einer tuberkulösen Gelenkentzündung und als Eingangspforte einer akuten allgemeinen Miliartuberkulose aufzufassen.

Das letzte Präparat betrifft den ausgeprägtesten bisher bekannt gewordenen Fall einer ulcerösen tuberkulösen Klappen-

endocarditis. Es entstammt dem Fall Henning, 36 Jahre, der am 2. Februar 1898 von mir seziert wurde.

Herzbefund: Das Herz überragt an Grösse etwas die Faust. Die Spitze ist abgerundet, von beiden Ventrikeln gleichmässig gebildet. Auf der Oberfläche der Epicards zeigen sich an verschiedenen Stellen flache, knotige Prominenzen, die von Mohnkorngrösse bis Linsengrösse wechseln. Eine kleine Gruppe von kleinen Knötchen liegt an der Vorderfläche des rechten Ventrikels neben dem Sulcus coronarius. Grössere, deutlich verkäste Knoten finden sich an der Oberfläche des linken Herzohrs, des linken Atrium, an der Hinterwand der Aorta. Auch diese Knoten sind überall von glänzender Serosa überdeckt, nur kleine Abschnitte auf der Oberfläche der Aorta und der Pulmonalis zeigen ganz beschränkt feine, fibrinöse Trübungen. Die Höhle des rechten Ventrikels ist kugelig ausgebuchtet. Die Muskulatur ist relativ dick von guter Konsistenz und grauroter Färkung. Das Endocard der Klappen ist normal. Unter dem Endocard des Conus pulmonalis, sowie auf den Papillarmuskeln der Tricuspidalklappen sind eine beträchtliche Anzahl gerade sichtbarer, grau durchschimmernder Knötchen zu erkennen. An den Ansatzstellen der Sehnenfäden ist das Endocard schwielig verdickt.

Die Höhle des linken Ventrikels ist ebenfalls ein wenig ausgebuchtet; die Trabekel leicht abgeflacht, der Schliessungsrand der Mitralis ist etwas gewulstet und zeigt einige gerade sichtbare, durchscheinende Wärzchen. Das Ventrikelendocard enthält ganz vereinzelt diffuse, weissliche Fleckchen, die kaum prominieren.

Die Aorten-Klappen sind im ganzen zart, oberhalb des Schliessungsrandes beträchtlich gefenstert; am Nodulus der hinteren Semilunarklappen liegt ein kleiner Haufen durchscheinender, grauroter Wärzchen. Die aneinanderstossenden

Viertel der hinteren und der linken Klappe, sowie das zwischen ihnen liegende dreieckige Feld zeigen eine sehr auffällige Veränderung. Die Oberfläche ist rauh durch zahlreiche, etwa mohnkorngrosse gelbliche Erhebungen. Von den sich gegenüber liegenden Seitenrändern der beiden genannten Semilunarklappen hängen mehrere (von jedem Segel etwa drei) tropfenförmige, 1/3 cm lange Excrescenzen herab, die eine glatte Oberfläche und gelblichweisse Farbe besitzen. In die Klappenfläche hinein verläuft die Veränderung allmählich mit einer rötlichgrauen Wulstung des Endocards; in ähnlicher Weise greift sie auf die anstossende Basis des vorderen Mitralissegels über. An der Aortenoberfläche der Semilunarklappen, sowie im zusammenstossenden Teile beider Sin. valsalvae sind ebenfalls gelbliche Wulstungen und Rauhigkeiten erkennbar.

Auf dem Durchschnitt der Klappen findet man breite käsige Einlagerungen, die beide Oberflächen der Klappe einnehmen und sich gegen das dreieckige Feld zwischen den Klappen zu einer umfangreichen Käsemasse vereinigen, die sich in die Tiefe nach dem Anfangsteil der Aorta und nach dem Myocard hin fortsetzt.

Die Käsemasse ist gerade der Epicard-Falte zwischen Aorta und linkem Atrium benachbart. Eine unmittelbare Verbindung mit den käsigen Knoten des Epicards, die hier besonders angehäuft, ist nicht zu erkennen.

Eine kleine Gruppe käsiger Knötchen liegt auf der Ventrikeloberfläche des vorderen Mitralsegels von dem Hauptherd getrennt.

Übrige Organbefunde: Caries eines Brustwirbelkörpers, kleine intercostale tuberkulöse Abszesse, Periostitis tuberculosa costalis et vertebralis, Durchbruch in den Wirbelkanal; kleine Käseherde, Cavernen und schiefrige Induration beider Lungenspitzen, disseminierte Miliartuberkulose beider Lungen,

Lungenhyperämie und Ödem; adhäsive Pleuritis und Pleuratuberkulose, grössere verkäste Tuberkel des Epicards; schiefrige Induration und Hyperplasie der bronchialen und cervikalen Lymphdrüsen; Hyperplasie und starke disseminierte Tuberkulose der Milz, Miliartuberkulose der Nieren, Miliartuberkulose und Fettinfiltration der Leber; circumskripte, tuberkulöse Pachymeningitis spinalis externa; geringe Miliartuberkulose der Arachnoidea.

Die mikroskopische Untersuchung stellte schon bei der Sektion an einem Trockenpräparate der Klappenoberfläche durch den Nachweis massenhafter Tuberkelbazillen den tuberkulösen Charakter der Klappenerkrankung fest. An Schnitten fanden sich sehr umfangreiche Verkäsungen, die namentlich gegen die Oberfläche mit so enormen Bazillenmengen durchsetzt waren, dass an dem dem Herzlumen zugewendeten Rand des Schnittes ein makroskopisch sichtbarer Streifen der gefärbten Bazillen verläuft. Die Oberfläche ist vielfach mit Schichten von lamellösem oder homogenem Fibrin überdeckt, das teilweise auch Bazillenhaufen einschliesst. Die polypösen Wucherungen bestehen aus einer teils zelligen, teils käsigen, von Bazillen durchsetzten Oberflächenschicht, die eine Erweichungshöhle mit teils feinkörnigem Käse, teils polynucleären Leucocyten umgibt. In der Tiefe gehen die Verkäsungen in diffuse, zellige Infiltrationen über, die nur stellenweise Riesenzellen und deutlichere Tuberkel erkennen lassen. Eine Kontinuität mit den Epicardtuberkeln ist nicht vorhanden. Wir haben also hier eine proliferierende, käsige Entzündung des Klapoenendocards und damit in Zusammenhang käsige und tuberkulöse Entzündung der angrenzenden tiefen Schichten der Aorta und des Myocards. Der Beweis für den Verlauf des Prozesses ist nicht zu erbringen; der primäre Herd konnte wie in den Fällen Lükens und Schürhoffs sehr wohl im Myocard gelegen haben und der Durch-

bruch nach dem Endocard erfolgt sein. Ich glaubte mich aber nach einigem Schwanken berechtigt, den umgekehrten Weg anzunehmen, weil in den eben genannten Fällen nur einfache Endocardnekrosen und Ulcerationen, keine Wucherungen bei der Perforation des Myocardherdes eingetreten waren und weil andererseits der Habitus der Wucherungen in meinem Falle den übrigen Endangitisformen so auffällig gleicht, endlich Ausdehnung und Entwicklungsgrad des Prozesses am Endocard entschieden am meisten vorgeschritten ist und gegen die Tiefe abnimmt. Ich würde also auch diesen Fall für eine der Endangitis entsprechende tuberkulöse Metastase des Klappenendocards ansprechen, die durch eine der zahlreichen schweren älteren tuberkulösen Organveränderungen bedingt war, besonders halte ich im Vergleich mit dem Fall Ulack die Knochentuberkulose für eine verdächtige Quelle. Dass der Klappenherd ferner als Eingangspforte der akuten Miliartuberkulose zu betrachten ist, wird im Hinblick auf die Bazillenmenge und -lagerung nicht anzufechten sein.“

Ferner sind Fälle von Herztuberkulose beschrieben von Hirschsprung: „Grosser Herztuberkel bei einem Kinde,“ Jahrb. f. Kinderheilk., N. F., Bd. 18, 1882 (der erste überhaupt beschriebene Fall). Ferner von Hirschfeld: „Tuberkulose in Herzthromben,“ Verhandlungen der deutschen Naturforscher-Gesellschaft 1892. Endlich Kotlar: „Über Herzthrombentuberkulose,“ Prager med. Wochenschr. 1894. Diese beiden letzteren Autoren verstehen unter Herzthromben die vorher beschriebenen polypösen Herztuberkel. Ich möchte hier noch Kotlars Bericht zitieren:

Bei der Sektion, die chronische Tuberkulose der Lungen, der peribronchialen Lymphdrüsen, der Wand des rechten Herzatriums und beider Nebennieren, sowie universelle miliare Tuberkulose ergab, fand man noch ausser Leber-

cirrhose, Hydrops, Ascites und Amyloid-Degeneration (besonders der Leber) eine Thrombose des rechten Herzohres.

Die Beschreibung des Herzens im Sektionsprotokolle lautete folgendermassen: „Der Herzbeutel enthält einen Esslöffel klaren Serums. Die Oberfläche des Pericards erscheint glatt. Das Herz selbst ist klein. In seinen Höhlen finden sich postmortale Blut- und Fibringerinnsel und flüssiges Blut. Die Klappen sind sämtlich zart. In dem Endocard der rechten und linken Herzhälfte lassen sich vereinzelte miliare weissliche Knötchen erkennen. Im Cavum des rechten Herzohres und zwar in dem oberen Teile desselben findet sich eine zur Hälfte das Herzohr ausfüllende haselnussgrosse, flache, glatte, mit der Wand breit zusammenhängende Masse, die aus einem derben gelblichgrauen Gewebe besteht. Ausserdem sitzt in der vorderen Wand des rechten Vorhofes ein flaches Infiltrat, welches beim Einschneiden ganz dieselbe Beschaffenheit zeigt, wie die Masse im Cavum des rechten Herzohres. Dieses Infiltrat beginnt unmittelbar über dem Insertionsring der V. tricuspidalis, zieht sich $2^1/_2$ cm weit nach oben in der vorderen Vorhofswand hin und erreicht in seinem Mittelstücke eine Breite von $^3/_4$ cm. Die Intima aortae ist wenig endarteriitisch verändert, im Bogenteile haftet an ihrer Innenfläche ein bohnengrosser, weisser Thrombus fest.

Der histologischen und bakteriologischen Untersuchung wurden unterworfen die Masse, die sich im Cavum des rechten Herzohres befand, das Infiltrat der vorderen Wand des rechten Vorhofes und die Aortenthrombose. Stücke der entsprechenden Teile wurden in Celloidin eingebettet und die Schnitte teils mit Cochenille-Alaun oder Hämatoxylin und Eosin gefärbt, teils auf Tuberkelbazillen untersucht.

Bei der mikroskopischen Untersuchung zeigte sich, dass die Masse aus dem Cavum des rechten Herzohres zum

grössten Teile aus tuberkulösem Gewebe verschiedenen Alters mit einer grossen Zahl von Riesenzellen bestand. Viele der hier vorfindlichen Miliartuberkel waren jung, in anderen dagegen sah man schon beginnende Verkäsung. Relativ selten kamen Gruppen zusammengeflossener und dann schon mehr verkäster Miliartuberkel vor. Die älteren tuberkulösen Herde sassen hauptsächlich in dem zentralen Teile der Masse, wo die Zahl der Miliartuberkel überhaupt eine grössere war, während man in den äusseren Partien i. e. in der Nähe der selbst von Tuberkulose ganz freien Wand der Aurucula fast nur jungen und dabei im Vergleiche mit dem Zentrum spärlichen Miliartuberkeln begegnete. Zwischen den tuberkulösen Herden traf man auch stellenweise sehr zellenarmes, lockeres, feinfaseriges Bindegewebe, welches hie und da und zwar zumeist in den mehr zentral gelegenen Partien der ganzen Bildung in sich unregelmässig geformte Klumpen einer teils ganz homogenen, teils netzförmigen, feinfaserigen Substanz enthielt. Diese Klumpen erinnerten sofort an ältere Fibringerinnungen.

Das Infiltrat der vorderen Wand des rechten Vorhofes ergab das Bild einer chronischen Tuberkulose des Gewebes der Vorhofswand mit teils isolierten, teils zusammengeflossenen Miliartuberkeln verschiedenen Alters und mit einer grossen Zahl von Riesenzellen. Das tuberkulöse Gewebe nahm die ganze Wanddicke des Vorhofes ein, wobei der tuberkulöse Prozess aber gegen die Innenfläche der Vorhofswand zu viel weiter gediehen erschien als die Aussenfläche derselben.

Das histologische Bild dieses Infiltrates in der vorderen Wand des rechten Vorhofes war darnach ein vollständig klares. Man hatte es hier augenscheinlich mit einer tuberkulösen Erkrankung der Vorhofswand fast in ihrer ganzen Dicke zu tun. Etwas schwieriger war der histologische Befund an der im Cavum des rechten Herzohres befindlichen

Masse zu deuten und erschien es vor allem nötig, zu entscheiden, ob die in derselben gefundenen, wie Fibringerinnungen aussehenden Klumpen wirklich fibrinöser Natur waren. Zu diesem Zwecke wurden mehrere Schnitte nach Weigerts Fibrinfärbungsmethode gefärbt, wobei sich der Fibrincharakter der fraglichen Bildungen als ganz sicher herausstellte. Jetzt konnte es nicht mehr zweifelhaft sein, dass die im rechten Herzohre befindliche Masse ein „organisierter“ Thrombus, kombiniert mit Tuberkulose, gewesen war.“

Zum Schlusse danke ich Herrn Obermedizinalrat Professor Dr. v. Bollinger für die liebenswürdige Übernahme des Referates und Herrn Dr. Oberndörfer für Zuteilung der Arbeit und für seine freundliche Unterstützung bei ihrer Ausführung.

Lebenslauf.

Ich, Unterzeichneter, bin geboren am 9. Juli 1882, als Sohn des verstorbenen Arztes Paul Schede zu Magdeburg.

Ich besuchte das Kgl. Wilhelms-Gymnasium zu Magdeburg, wo ich Ostern 1900 absolvierte. Ich widmete mich dann dem Studium der Medizin, besuchte die Universitäten Heidelberg, Berlin, Kiel und München und bestand in der letzteren im Sommer 1902 meine ärztliche Vorprüfung. Sodann setzte ich meine Studien in München fort und bestand am 1. März 1905 mein medizinisches Staatsexamen.
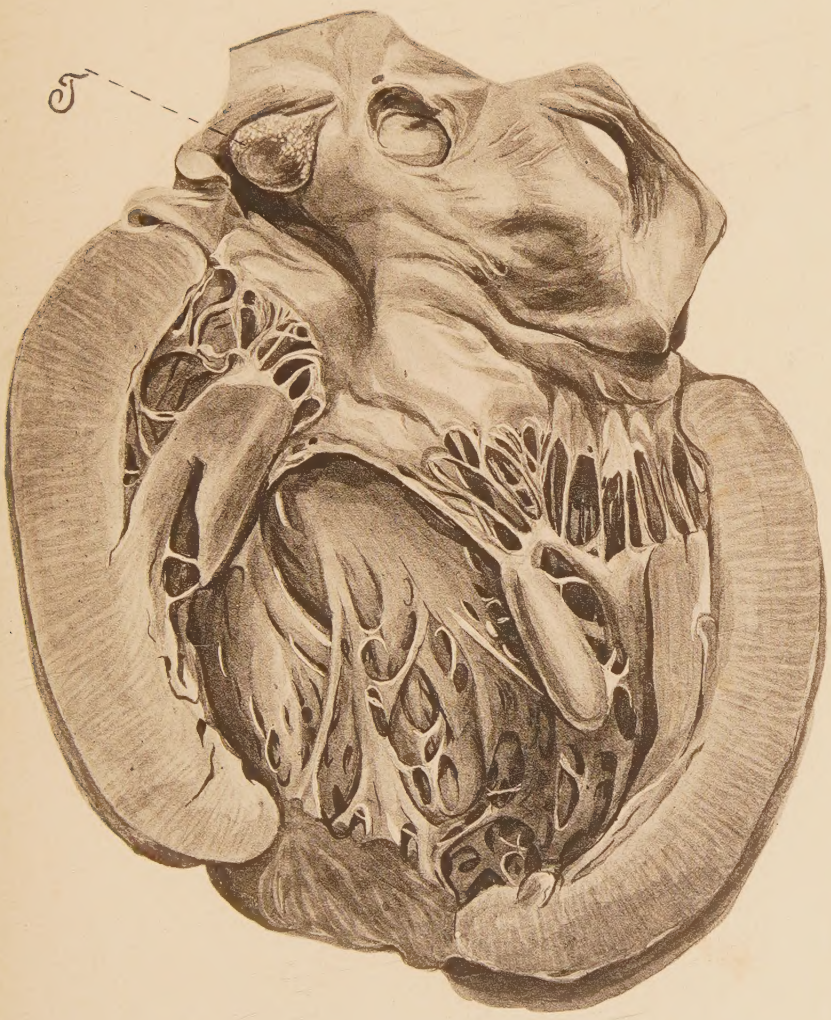
Franz Schede.